

**Zentrum für
Minimal-Invasive Chirurgie
Abteilung
Gynäkologie und Geburtshilfe**

**Krankenhaus Sachsenhausen
Frankfurt am Main**

**Akademisches Lehrkrankenhaus der
Johann Wolfgang Goethe-Universität
Frankfurt am Main**



Komplikationsmanagement in der Gynäkologischen Laparoskopie

Philipp-Andreas Hessler

**IV. Gemeinsame Jahrestagung
AGE + VAAO
Hamburg 1. bis 3. Juni**



Der Faktor Mensch

Methodenimmanente Fehler

Glück gehabt

Neues aus der Anstalt (evtl.)

Pech gehabt



Der Faktor Mensch



Die wichtigsten Ursachen für Komplikationen sind persönlicher Natur:

Übermut, Überheblichkeit und Selbstüberschätzung
Mangel an Erfahrung
Inadäquates Material
Mangelnde Kooperation & Kollegialität





Übermut, Überheblichkeit und Selbstüberschätzung

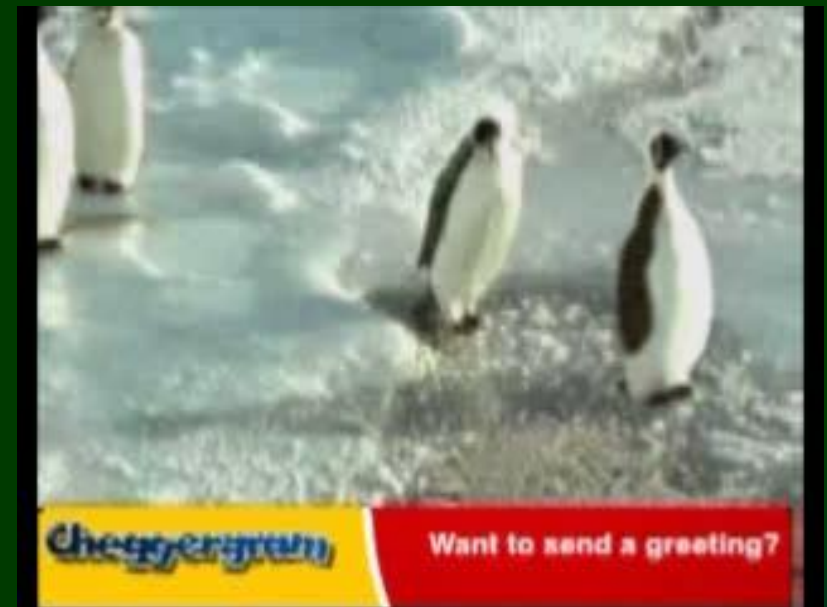

Mangel an Erfahrung



www.VideosLegais.Com.Br

Inadäquates Material



Mangelnde Kooperation & Kollegialität

Ektope Myome nach Morcelllement



Hazards of morcellation: myoma remnants, endometriosis and malignancy

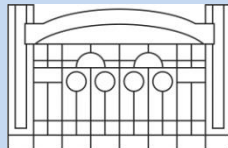
A.Salfelder

A.Gallinat, C.P. Möller, W. Nugent, E. Krueger, A. Nugent, P. Biel,

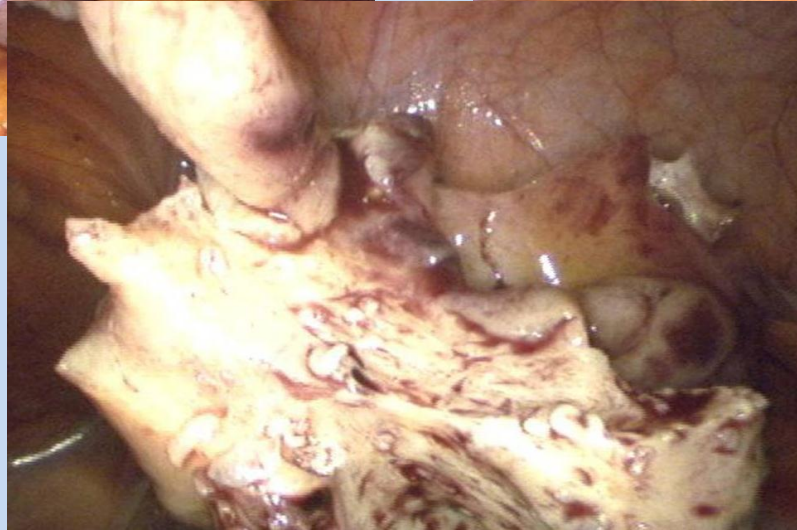
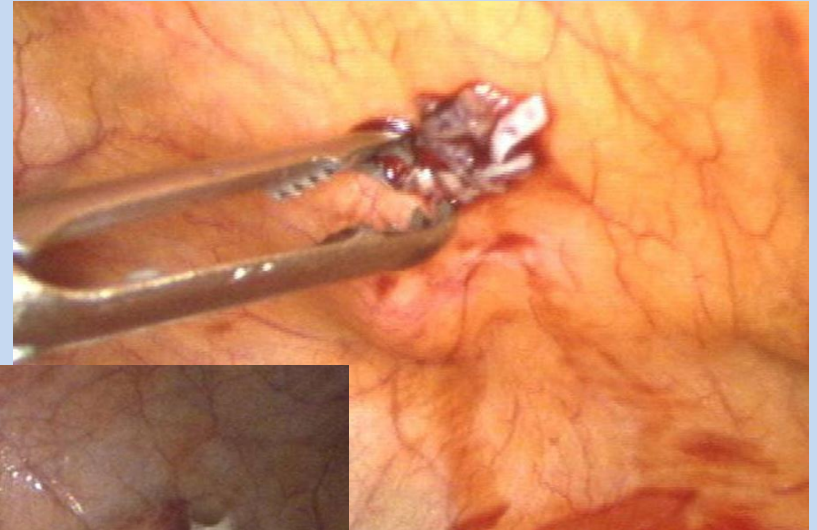
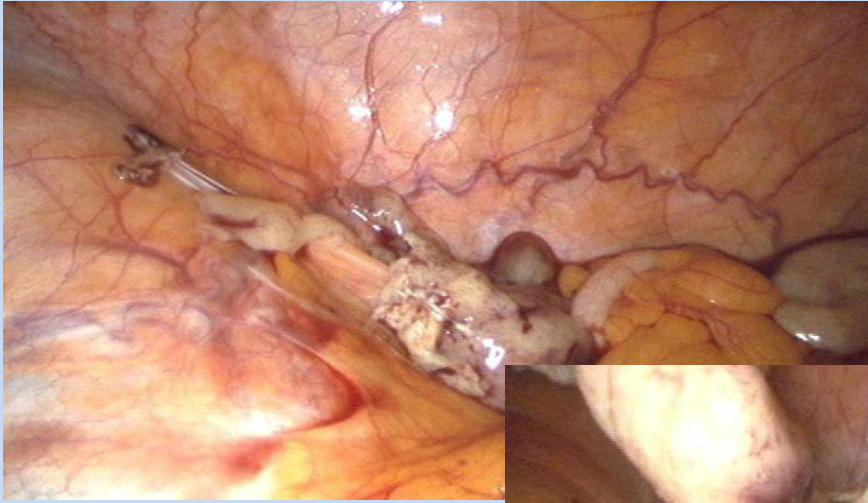
S. Jürgens, O. Buchweitz, C. Bormann

TAGESKLINIK ALTONAER STRASSE,

Center of Gynaecological Endoscopy, Hamburg, Germany



Hazards of Morcellation: Myoma Remnants, Endometriosis and Malignancy



Hazards of Morcellation: Myoma Remnants, Endometriosis and Malignancy

Five case reports:

- 2 cases of myoma remnants (port-site, peritoneal cavity) 10 months and 5 years after LSH
- 1 case of myoma remnants in the peritoneal cavity 6 years after laparoscopic myomectomy
- 1 case of an endometriotic nodule located in the right port-site 6 weeks after LSH
- 1 case of an unexpected leiomyosarcoma after morcellation and LSH

Ektope Myome nach Laparoskopie (n=17)

Laparoskopische Suprazervikale Hysterektomie (10)

Donnez^{*)} (2007) Hilger (2006) Hutchins
(1998)

Laparoskopische Myomenukleation (6)

Paul (2006) Takeda (2007) Epstein (2009)
Kumar (2008) Leung (2009) Miyake (2009)

Laparoskopische Totale Hysterektomie (1)

La Coursiere et al.(2005)

^{*)} 8/1405 LASH (0.57%) nach 2-9 Jahren,
2-8 cm, histologisch Adenomyosis

Risiken bei der laparoskopischen Morcellation: Uterus-(Myom-)Residuen, Endometriose und maligne Befunde – Diskussion anhand von 5 Kasuistiken

Morcellation-Associated Morbidity after Laparoscopic Myomectomy and Hysterectomy –
Five Case Reports of Parasitic Myomas, Endometriosis and Unexpected Malignancy

Autoren

A. Salfelder¹, A. Gallinat¹, C. P. Möller¹, W. Nugent¹, E. Krüger¹, A. Nugent¹, P. Biel¹, S. Jürgens¹, C. Bormann¹, H. Gai²,
V. Scotland³

Institute

¹ Tagesklinik Altonaer Straße, Hamburg

² Klinik Fleetinsel, Hamburg

³ Ambulanzentrum des UKE-MVZ am Universitätsklinikum HH-Eppendorf

Geburtsh Frauenheilk 2009; 69: 940–944

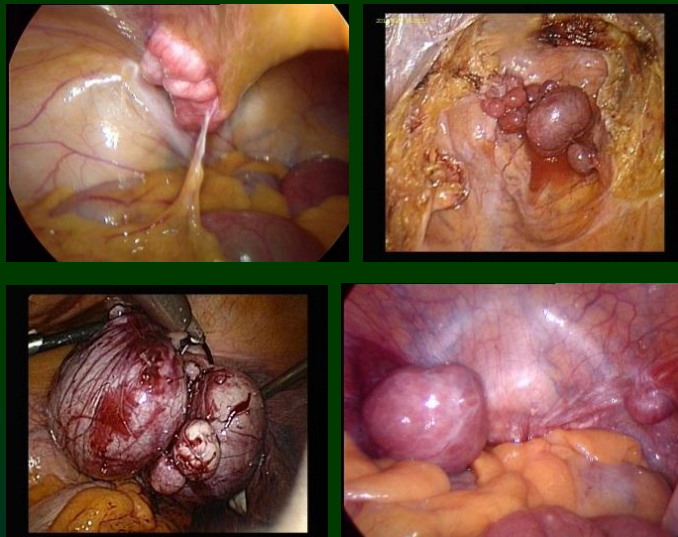


11 dokumentierte Fälle von ektopen Myomen nach Morcellement

Myomenukleation 8, SLH 2, vaginale HE 1
(6 eigene + 5 auswärtige)


1 Implantation Endometriales Stromasarkom


1 Implantation Leiomyosarkom



Dunkelziffer !!!!

≥ 5000 Morcellements
bei
2800 laparoskopischen
Hysterektomien
und
3200 laparoskopischen
Myomenukleationen







2., 3., 8. bis 10. PEs der vorderen Bauchwand des Blasenperitoneums der paracolischen Rinne bds. sowie des Omentum majus ohne weitere Anteile des vordiagnostizierten Leiomyosarkoms.

4. bis 7. PEs des Rektums, des Peritoneums, der Fossa pararektalis rechts, des Sigma und der Beckenwand links mit weiteren **Anteilen** des vordiagnostizierten **mäßig differenzierten Leiomyosarkoms (G2)**, vgl. H/11/87872.

Klassifikation des Tumors am OP-Präparat (TNM-Klassifikation maligner Tumoren, 7. Auflage 2009) für Uterussarkome unter Berücksichtigung des Vorbefundes:

pT2b (FIGO Stadium II b), L0, V0, RX / G2



Morice P et al. (2003)

Prognostic value of initial surgical procedure for patients with uterine sarcoma: analysis of 123 patients (34 with morcellation)

Recurrence rate after 3 months in the morcellation group was higher (8,82 vs. 3,66%). No difference after 10 months.

Einstein et al (2008)

... 17 Patients underwent supercervical hysterectomy or uterine morcellation for presumed benign uterine disease (88% Stage I, 12% Stage II). 2/13 were upstaged by secondary surgery (LMS). 10/11 patients whose stage was confirmed by secondary surgery remained disease free. None of the patients ... without morcellation were upstaged.

Patients who undergo completion surgery with restaging and are not upstaged appear to have a good prognosis.

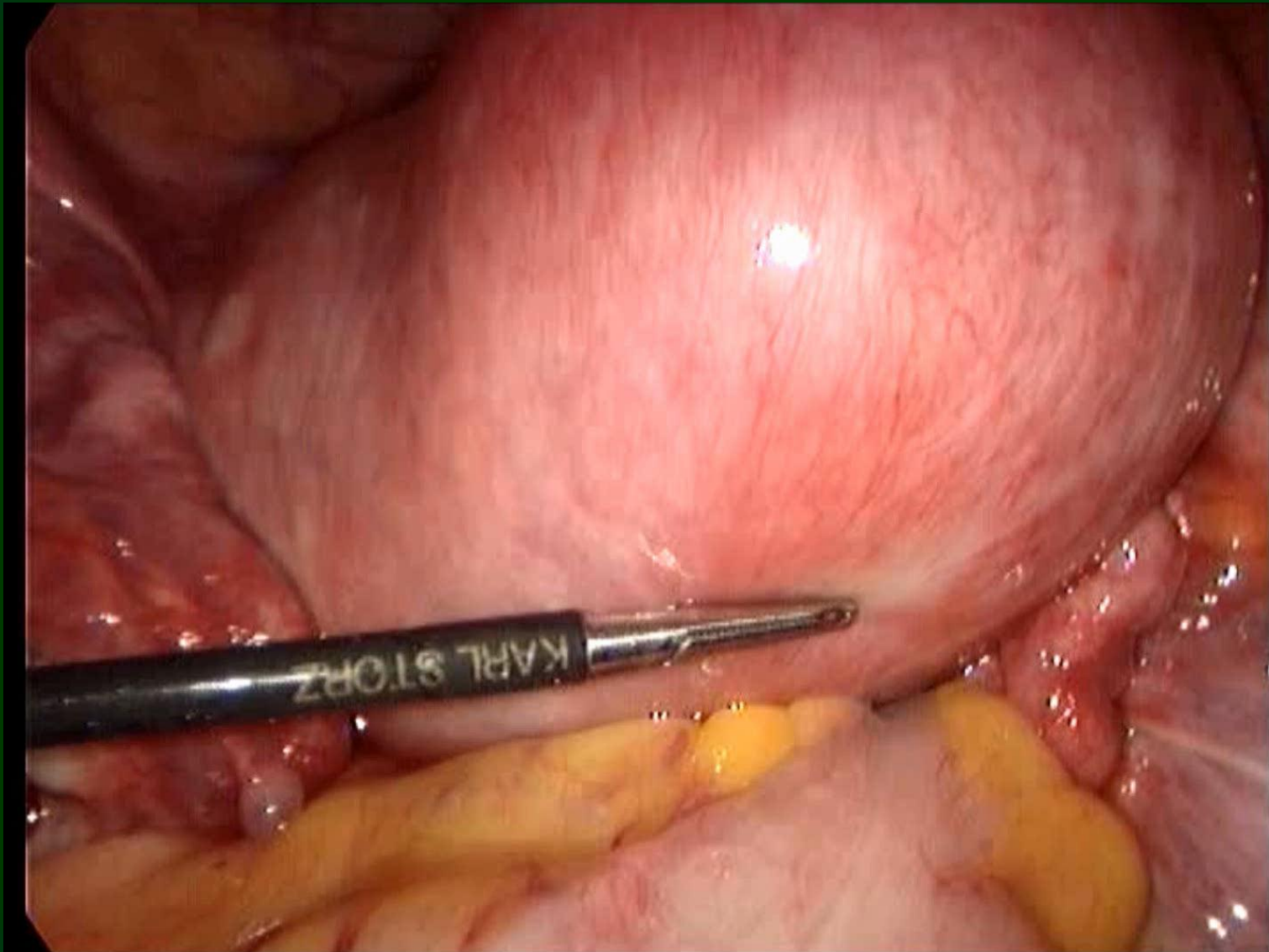
Hazards of Morcellation: Myoma Remnants, Endometriosis and Malignancy

Conclusion

Careful attention must be paid during and after morcellation in order to ensure that even small pieces of myoma and endometrium have been removed. Unprotected removal of myoma pieces should be avoided.

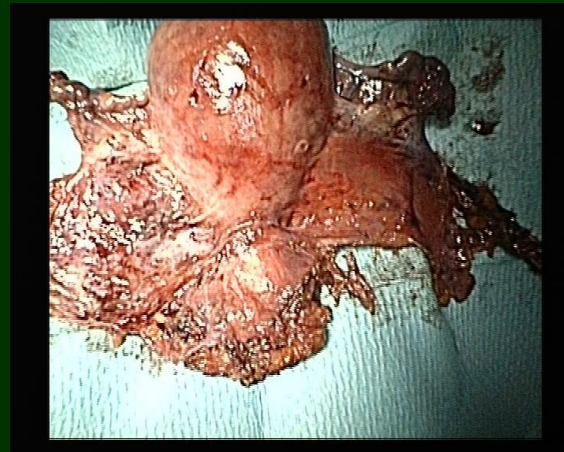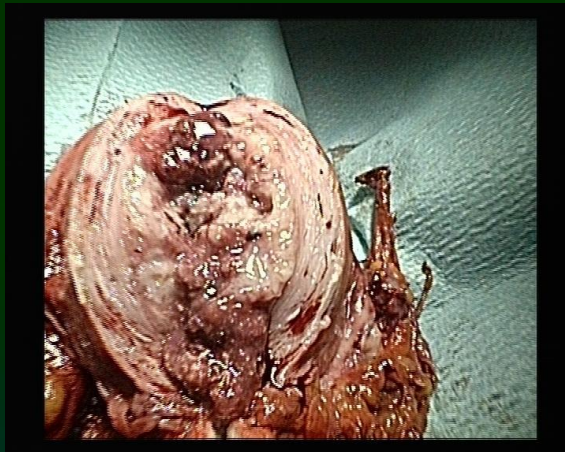
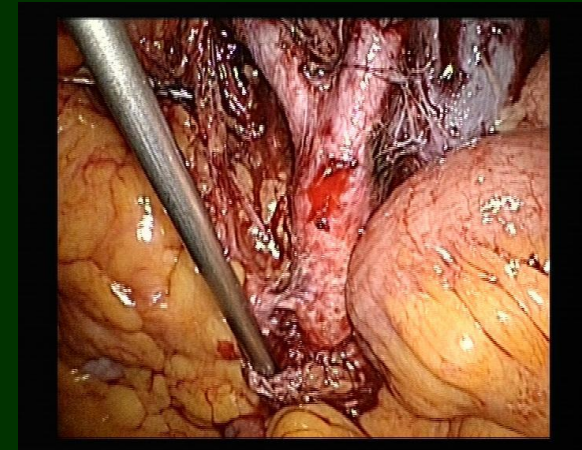
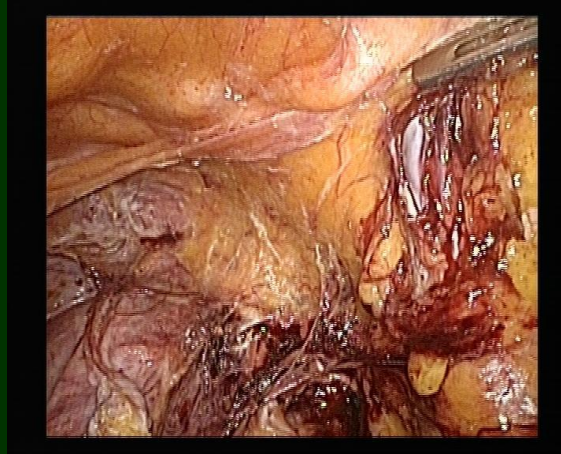
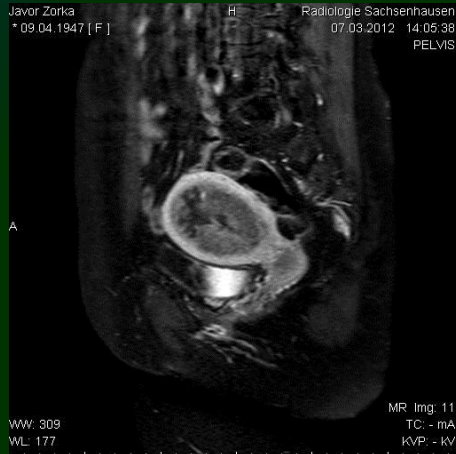- Aufklärung:** prä-operative Aufklärung insb. Bei
suspekten Myomen (MRT!)
(schnelles Wachstum, Struktur, Schmerzen)
- Morcellement:** adäquater Morcellator + Handling
(scharf, ausreichende Größe, tangential
Schnittrichtung)
- Spülung:** alles in cranio-caudaler Richtung
(incl. Trokar!)
- Malignom:** Second look nach 3-6 Monaten
(peritoneales Debulking)



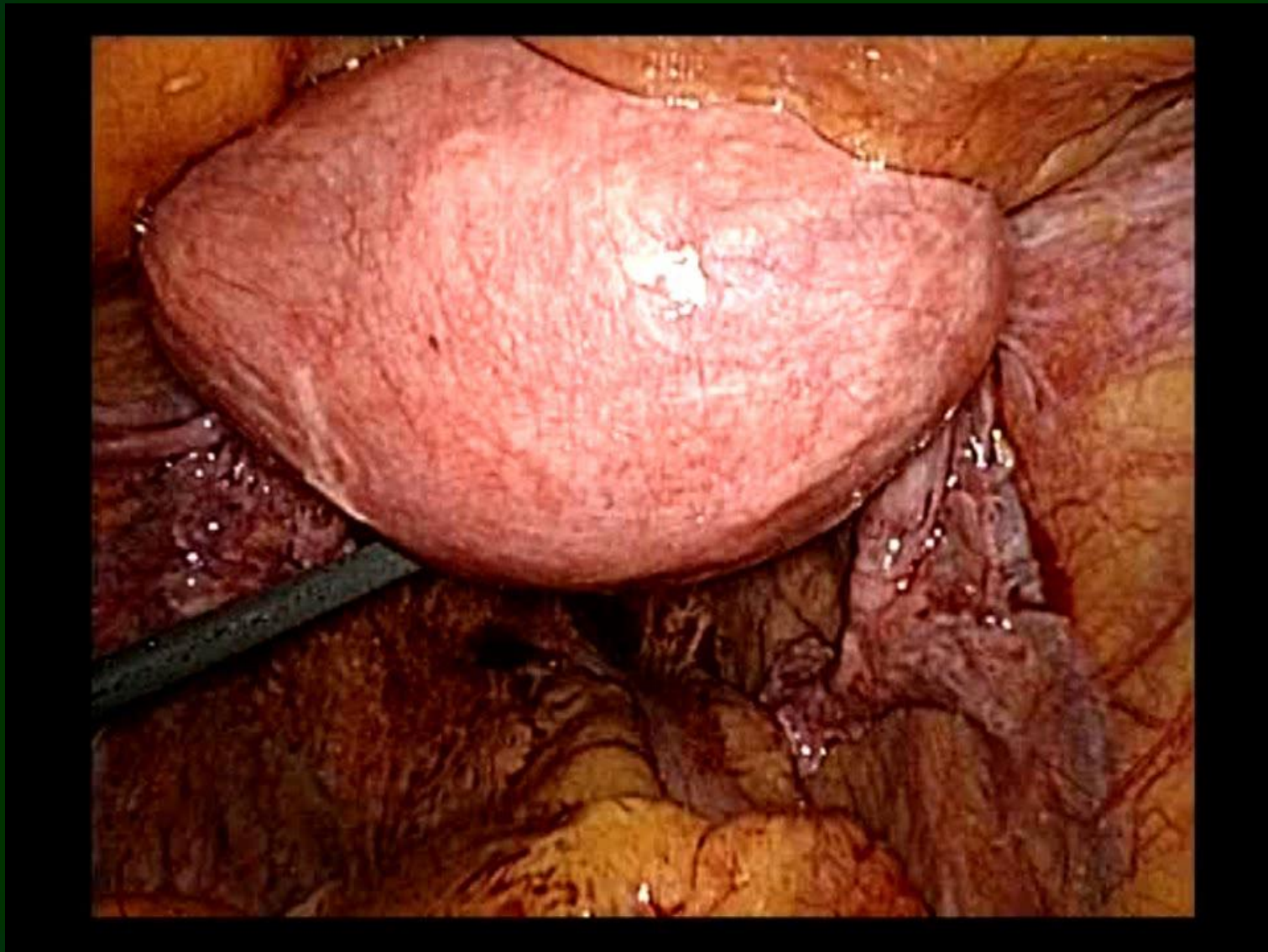


Glück gehabt !

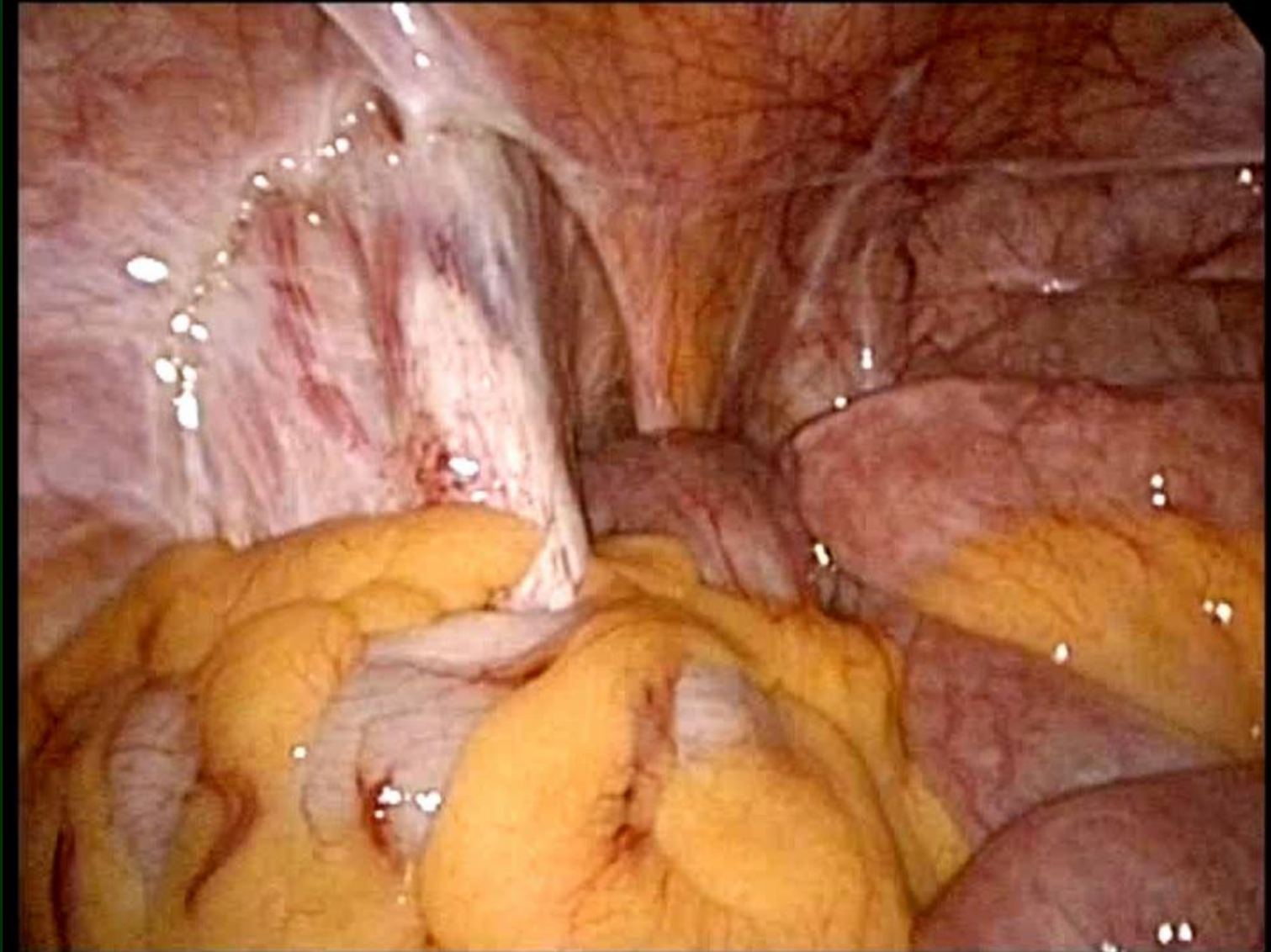




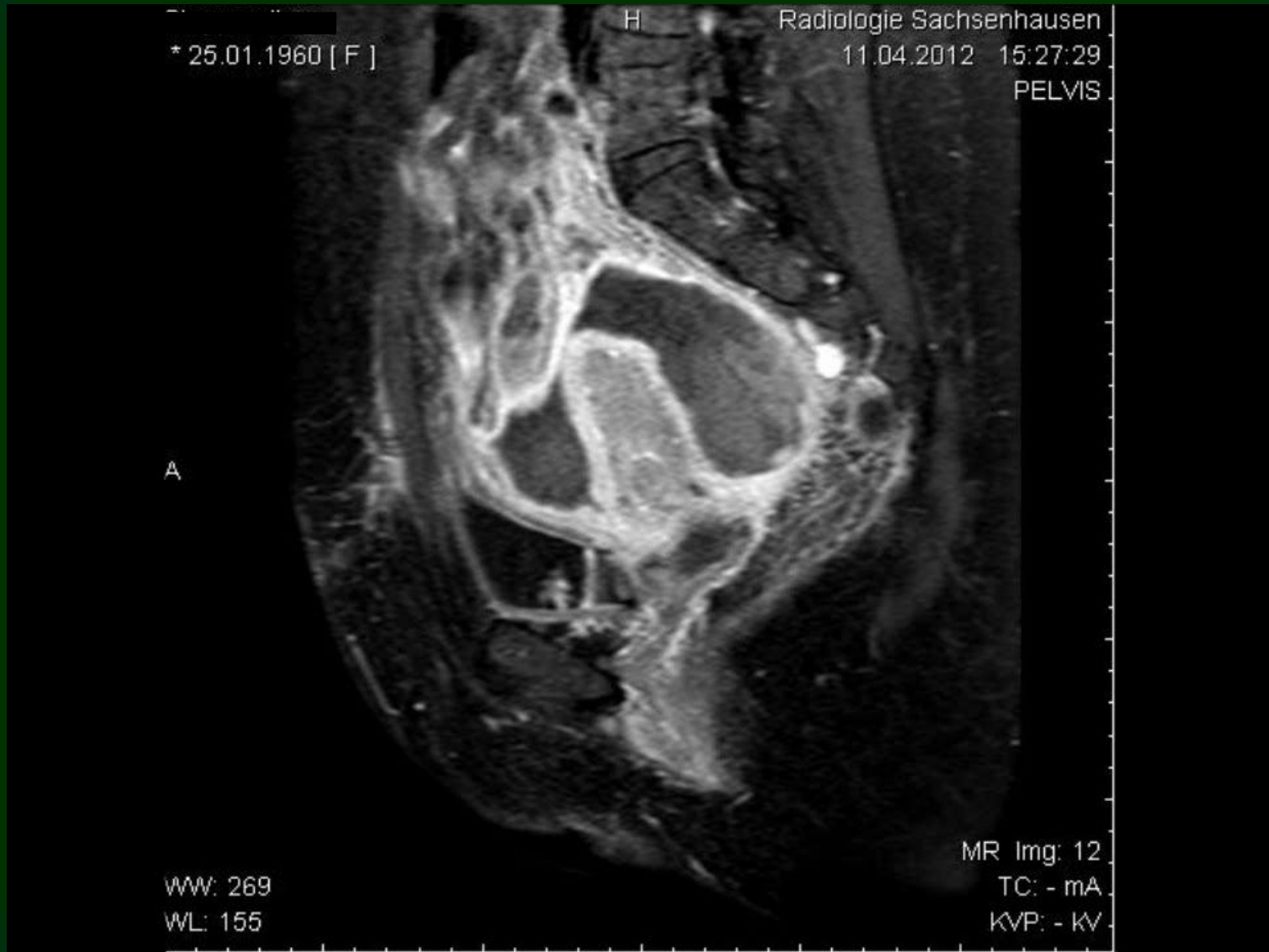
**Z.J.
67 Jahre
Corpus-Ca
FIGO IIIc
serös G3**



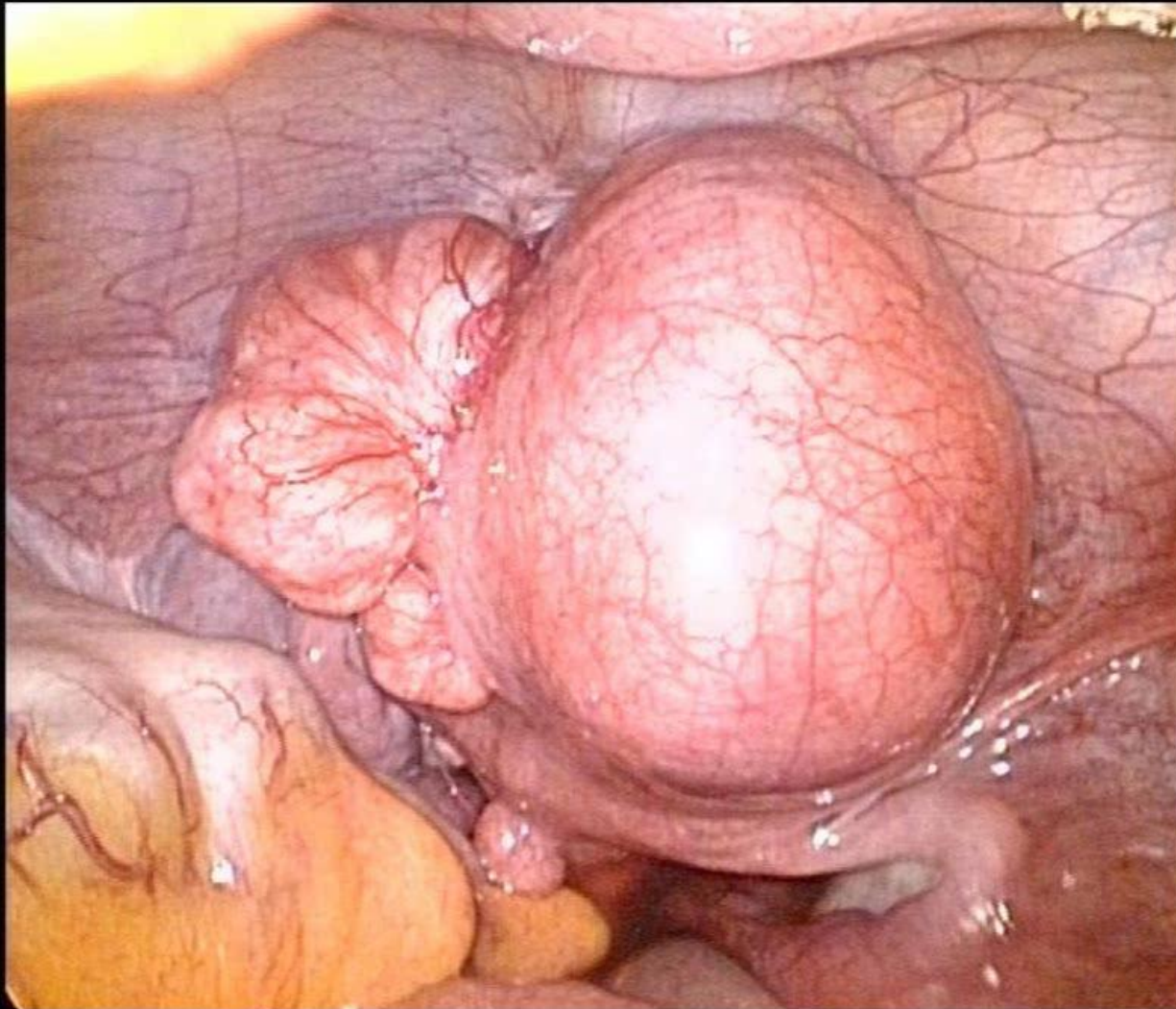



Dehiszenz Scheidenfundus 5 Wochen nach laparoskopischem Wertheim



Infiziertes Hämatom 11 Tage nach laparoskopischer Adnektomie links



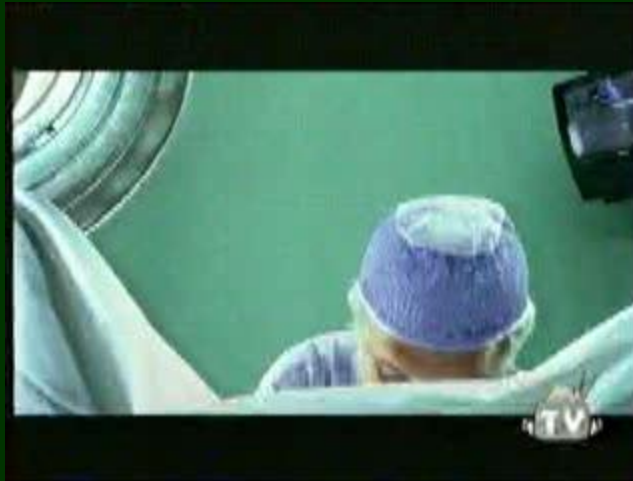Revision wegen Nachblutung (Hb 12,4 > 6,5 g%) nach 24 Stunden

**Pech
gehabt !**





So, das war's für heute !



**Vielen Dank für Ihre
Aufmerksamkeit**